

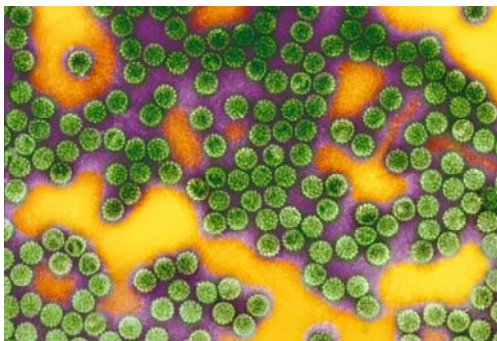
Communiqué de presse

Paris | 14 octobre 2014

Le papillomavirus humain associé à une maladie auto-immune

Le lichen plan érosif muqueux (LPEM) est une maladie dermatologique auto-immune dans laquelle le système immunitaire s'active anormalement contre les cellules des muqueuses. Des chercheurs de l'Institut Pasteur, de l'Inserm, de l'université de Toulouse III – Paul Sabatier et du CNRS apportent aujourd'hui la preuve que les cellules immunitaires impliquées dans le LPEM sont les mêmes que celles qui sont activées en réaction à une infection par le papillomavirus humain (de type HPV-16), ce qui indiquerait un lien entre la maladie et le HPV. Ces résultats sont publiés dans la revue *Journal of Investigative Dermatology*.

Le lichen plan érosif muqueux (LPEM) est une maladie inflammatoire, suspectée d'être auto-immune : elle s'expliquerait par une activation anormale des cellules immunitaires contre les cellules de l'organisme. La maladie touche les muqueuses buccales et génitales et se manifeste par des lésions et la destruction de cellules de la peau appelées kératinocytes. Elle est chronique et récidivante, puisque les traitements actuels ne sont que partiellement efficaces. Bien que rare - elle affecte de 0,1 à 4% de la population générale - la maladie du LPEM peut engendrer des complications sévères (douleurs, difficultés à s'alimenter, transformation cancéreuse...)



Les mécanismes biologiques sous-jacents du LPEM étaient jusqu'à présent mal connus. Les équipes de Marie-Lise Gougeon (Institut Pasteur), de Nicolas Fazilleau (Inserm, Université de Toulouse III – Paul Sabatier, CNRS) et de Hervé Bachelez (Sorbonne Paris Cité, Université Paris Diderot) ont mis en évidence que la réaction immunitaire aboutissant à la destruction des cellules des muqueuses impliquait des lymphocytes spécifiques de la réponse contre le papillomavirus humain (HPV). Cela indiquerait un lien entre le LPEM et l'infection par la souche HPV-16, virus déjà connu pour être responsable de verrues génitales et cancers du col de l'utérus.

Une première analyse des biopsies des tissus lésés et du sang des patients avait déjà révélé aux chercheurs la présence de lymphocytes cytotoxiques autour des cellules détruites. Les scientifiques ont donc cherché à caractériser précisément le rôle et l'origine de ces lymphocytes.

Chez les dix patients étudiés par Manuelle Viguier (Institut Pasteur, Sorbonne Paris Cité, Université Paris Diderot) l'analyse a mis en évidence une population de lymphocytes particuliers anormalement abondante : les lymphocytes T CD8, de type $V\beta 3$, agissant spécifiquement contre le HPV-16.

Puis, la proportion de ce type de lymphocytes a été mesurée au cours des différentes phases de la maladie (poussée ou rémission). Les chercheurs ont ainsi démontré que ces cellules sont moins nombreuses pendant les phases de rémission clinique et se multiplient pendant les poussées.

Une des hypothèses émises par les chercheurs est que les kératinocytes des patients exprimeraient à leur surface un auto-antigène (molécule propre aux cellules de l'organisme) très semblable à l'antigène de HPV-16. Celui-ci induirait la confusion chez les lymphocytes T ayant gardé la mémoire d'une ancienne infection HPV : croyant reconnaître un antigène HPV à la surface des kératinocytes, les lymphocytes des malades déclencheraient une action cytotoxique contre les kératinocytes.

Ces travaux indiquent que le LPEM pourrait être une maladie auto-immune impliquant les lymphocytes T CD8 spécifiques du HPV-16. C'est la première fois qu'un lien est établi entre l'infection par le HPV-16 et une maladie auto-immune.

Ces résultats ouvrent de nouvelles pistes thérapeutiques pour les formes sévères de LPEM. Ces travaux ont fait l'objet d'un dépôt de brevet par l'Institut Pasteur dans l'objectif d'étendre l'indication d'un vaccin thérapeutique contre le HPV, au LPEM.

Illustration : Papillomavirus © Institut Pasteur

Cette étude a été financée par la Société Française de Dermatologie, la Fondation ARC, la Ligue Nationale Contre le Cancer, l'Inca, le Conseil Régional Midi-Pyrénées et International Re-integration Grant Marie Curie.

Source

Peripheral and Local Human Papillomavirus 16-specific CD8+ T-cell expansions characterize erosive oral lichen planus, *Journal of Investigative Dermatology*, 10 septembre 2014

Manuelle Viguier(1,2*), Hervé Bachelez(2,3*), Béatrice Poirier(1), Jérémy Kagan(4,5,6,7), Maxime Battistella(1,8), François Aubin(9), Antoine Touzé(10), Maryvonnick Carmagnat(11), Camille Francès(12), Marie-Lise Gougeon(1+) and Nicolas Fazilleau(4,5,6,7+).

(1) Institut Pasteur, Antiviral Immunity Biotherapy and Vaccine Unit, Paris, France.

(2) Sorbonne Paris Cité Université Paris Diderot, Paris, France.

(3) Université Paris Descartes, Imagine Institute, Necker Hospital, Paris, France.

(4) Centre de Physiopathologie de Toulouse Purpan, Toulouse, F-31300, France.

(5) INSERM, U1043, Toulouse, F-31300, France.

(6) CNRS, UMR5282, Toulouse, F-31300, France.

(7) Université Toulouse III Paul-Sabatier, Toulouse, F-31300, France.

(8) INSERM, UMR-S728, Université Paris Diderot, Paris, F-75010, France.

(9) Université de Franche Comté, EA3181, SFR FED 4234, Centre Hospitalier Universitaire, Service de Dermatologie, Besançon, France.

(10) UMR 1282 INRA-Université François Rabelais, Tours, France.

(11) Laboratoire d'Immunologie, Hôpital Saint-Louis, Paris, France.

(12) Service de Dermatologie-Allergologie, APHP, Hôpital Tenon, Université Paris VI, 4 rue de la Chine, 75020 Paris, France.

* Ces auteurs ont contribué équitablement à ce travail.

+ Ces auteurs ont contribué équitablement à ce travail.

Contacts

Service de presse de l'Institut Pasteur

Myriam Rebeyrotte – presse@pasteur.fr – 01 45 68 81 01

Marion Doucet – presse@pasteur.fr – 01 45 68 89 28